ISSN: 2358-2243

REVISTA IDEAU
REVISTA DE AGRONOMIA E MEDICINA VETERINÁRIA

IDEAU

TÉCNICAS DE NECROPSIA E COLETA DE AMOSTRAS BIOLÓGICAS PARA EXAMES COMPLEMENTARES NA ESPÉCIE SUÍNA

NECROPSY TECHNIQUES AND BIOLOGICAL SAMPLE COLLECTION FOR SUPPLEMENTARY TESTS IN SWINE

TÉCNICAS DE NECROPSIA Y TOMA DE MUESTRAS BIOLÓGICAS PARA EXÁMENES COMPLEMENTARIOS EN LA ESPECIE PORCINA

Isabelli Vaz Moreira
Graduanda em Medicina Veterinária, Instituto de Desenvolvimento Educacional do Alto Uruguai (IDEAU), Passo Fundo, Rio Grande do Sul, Brasil.
E-mail: isabellivazmoreira@gmail.com
Orcid: https://orcid.org/0009-0000-3055-3966

Luiz Felipe da Rosa Leon
Graduando em Medicina Veterinária, Instituto de Desenvolvimento Educacional do Alto Uruguai (IDEAU), Passo Fundo, Rio Grande do Sul, Brasil.
E-mail: luizfelipeleon6@gmail.com
Orcid: https://orcid.org/0009-0009-5802-4631

Kamily Fonseca Gallina
Graduanda em Medicina Veterinária, Instituto de Desenvolvimento Educacional do Alto Uruguai (IDEAU), Passo Fundo, Rio Grande do Sul, Brasil.
E-mail: kamilyfonseca2804@hotmail.com
Orcid: https://orcid.org/0009-0005-5496-7254

Bárbara Thaisi Zago
Doutora em Saúde Pública, Universidad de Ciencias Empresariales y Sociales (UCES), Buenos Aires, Argentina. E-mail: veterinaria.pf@ideau.com.br
Orcid: https://orcid.org/0009-0005-0602-1333

Bibiana da Rosa Pereira
Mestra em Bioexperimentação, Universidade de Passo Fundo (UPF), Passo Fundo, Rio Grande do Sul, Brasil. E-mail: bibianapereira@ideau.com.br
Orcid: https://orcid.org/0000-0001-5732-6544

DOI:10.55905/ramviv13n2-005
Submitted on: 10.1.2026 | Accepted on: 10.6.2026 | Published on: 10.26.2026

ISSN: 2358-2243

REVISTA IDEAU
REVISTA DE AGRONOMIA E MEDICINA VETERINÁRIA

Eduardo Rebelato Sakis
Especialista em Patologia Animal, Universidade de Passo Fundo (UPF), Passo Fundo, Rio Grande do Sul, Brasil. E-mail: eduardosakis@ideau.com.br

Leonardo Ferreira de Lima Cezarotto (*In memoriam*)

RESUMO
A necropsia constitui ferramenta fundamental na medicina veterinária por permitir a avaliação sistemática post mortem, a identificação de alterações anatomopatológicas e a formulação de hipóteses diagnósticas. O presente estudo teve como objetivo descrever as técnicas empregadas na necropsia de um suíno e os procedimentos de coleta e acondicionamento de amostras biológicas destinadas a exames complementares. Foi realizada atividade prática no Laboratório de Anatomia e Patologia Veterinária da Faculdade IDEAU, utilizando-se uma fêmea suína, filhote, com aproximadamente 15 kg. Foram realizadas avaliação externa, abertura das cavidades torácica e abdominal, exame macroscópico dos órgãos e coleta de fragmentos pulmonares e cardíacos, posteriormente acondicionados em formol a 10%. Durante a avaliação, foram observadas hipóstase, pseudomelanose, edema pulmonar, enfisema pulmonar, acentuação do padrão lobular e edema de aspecto gelatinoso associado a áreas de hemorragia cardíaca. Esses achados foram discutidos em relação às possíveis alterações circulatórias e respiratórias, sem estabelecer diagnóstico etiológico definitivo. As amostras coletadas foram destinadas à investigação histopatológica, porém não foram realizados processamento e exame histopatológico, de modo que a circovirose permaneceu apenas como hipótese diagnóstica diferencial. A atividade evidenciou a importância da realização sistemática da necropsia e da adequada coleta e conservação de amostras para a investigação anatomopatológica e a formação acadêmica em medicina veterinária.

Palavras-chave: Anatomia Patológica. Exame Post Mortem. Histopatologia. Patologia. Diagnóstico Veterinário.

ABSTRACT
Necropsy is a fundamental tool in veterinary medicine, enabling systematic post-mortem evaluation, the identification of anatomopathological changes, and the formulation of diagnostic hypotheses. This study aimed to describe the techniques employed during the necropsy of a pig, as well as the procedures for collecting and preserving biological samples for ancillary testing. A practical session was conducted at the Veterinary Anatomy and Pathology Laboratory of Faculdade IDEAU using a female piglet weighing approximately 15 kg. Procedures included external examination, opening of the thoracic and abdominal cavities, macroscopic examination of organs, and the collection of lung and heart tissue samples, which were subsequently preserved in 10% formalin. Observations during the evaluation included hypostasis, pseudomelanosis, pulmonary edema, pulmonary emphysema, accentuated lobular patterning, and gelatinous edema associated with areas of cardiac hemorrhage. These findings were discussed in the context of potential circulatory

and respiratory abnormalities, although no definitive etiological diagnosis was established. While the collected samples were intended for histopathological investigation, processing and histopathological examination were not performed; consequently, circovirosis remained merely a differential diagnostic hypothesis. The activity highlighted the importance of systematic necropsy and proper sample collection and preservation for anatomopathological investigation and academic training in veterinary medicine.

Keywords: Pathological Anatomy. Post-Mortem Examination. Histopathology. Pathology. Veterinary Diagnosis.

RESUMEN

La necropsia es una herramienta fundamental en medicina veterinaria, ya que permite una evaluación sistemática post mortem, la identificación de alteraciones anatomopatológicas y la formulación de hipótesis diagnósticas. Este estudio tuvo como objetivo describir las técnicas empleadas durante la necropsia de un cerdo, así como los procedimientos para la recolección y conservación de muestras biológicas destinadas a pruebas complementarias. Se llevó a cabo una sesión práctica en el Laboratorio de Anatomía y Patología Veterinaria de la Faculdade IDEAU utilizando una cerdita de aproximadamente 15 kg. Los procedimientos incluyeron el examen externo, la apertura de las cavidades torácica y abdominal, el examen macroscópico de los órganos y la recolección de muestras de tejido pulmonar y cardíaco, las cuales se conservaron posteriormente en formalina al 10 %. Las observaciones realizadas durante la evaluación incluyeron hipostasia, pseudomelanosis, edema pulmonar, enfisema pulmonar, patrón lobulillar acentuado y edema gelatinoso asociado a áreas de hemorragia cardíaca. Estos hallazgos se analizaron en el contexto de posibles anomalías circulatorias y respiratorias, aunque no se estableció un diagnóstico etiológico definitivo. Si bien las muestras recolectadas estaban destinadas a un estudio histopatológico, no se realizaron el procesamiento ni el examen histopatológico; en consecuencia, la circovirosis quedó únicamente como una hipótesis de diagnóstico diferencial. La actividad puso de relieve la importancia de realizar necropsias sistemáticas y de llevar a cabo una correcta recolección y conservación de muestras para la investigación anatomopatológica y la formación académica en medicina veterinaria.

Palabras clave: Anatomía Patológica. Examen Post Mortem. Histopatología. Patología. Diagnóstico Veterinario.

1 INTRODUÇÃO

A medicina veterinária depende da integração entre exame clínico, patologia e métodos complementares para a investigação das enfermidades. Na produção de suínos, a identificação das causas de doença e morte possui

importância sanitária e produtiva, pois os achados anatomopatológicos podem orientar a investigação de processos infecciosos, circulatórios, respiratórios e de outras naturezas.

A necropsia é um exame sistemático realizado após a morte, destinado à identificação e caracterização de alterações morfológicas e à correlação dessas alterações com processos patológicos. Além de contribuir para a investigação da causa da morte, o procedimento permite revisar ou complementar hipóteses formuladas anteriormente e possibilita a coleta de materiais para exames histopatológicos e outros métodos diagnósticos (Spinelli; Gusso, 2022).

A qualidade do diagnóstico anatomopatológico depende, entre outros fatores, da execução adequada das etapas de necropsia, da avaliação macroscópica criteriosa e da seleção, identificação, fixação e acondicionamento corretos das amostras. Em suínos, a adoção de técnicas sistematizadas permite examinar as cavidades corporais e os principais órgãos de maneira organizada, reduzindo a possibilidade de perda de informações relevantes (Rech; Silva; Silva, 2014; Segalés; Domingo, 2003).

Durante a atividade prática que fundamentou este estudo, foram observadas alterações cadavéricas e lesões macroscópicas, principalmente nos pulmões e no coração, além da realização de coleta de fragmentos destinados a exames complementares. Entretanto, como não foram apresentados resultados histopatológicos, os achados devem ser interpretados como dados macroscópicos e não como confirmação etiológica.

Diante disso, o presente estudo teve como objetivo descrever as principais etapas da necropsia realizada em um suíno, caracterizar os achados macroscópicos observados e apresentar os procedimentos de coleta e acondicionamento de amostras biológicas para exames complementares, relacionando esses procedimentos à importância da necropsia no diagnóstico veterinário.

ISSN: 2358-2243

REVISTA IDEAU
REVISTA DE AGRONOMIA E MEDICINA VETERINÁRIA

2 REFERENCIAL TEÓRICO

2.1 NECROPSIA COMO FERRAMENTA DE INVESTIGAÇÃO ANATOMOPATOLÓGICA

A necropsia constitui uma ferramenta fundamental da medicina veterinária para a investigação das alterações morfológicas relacionadas às enfermidades e aos processos que antecedem a morte. O exame post mortem possibilita avaliar sistematicamente os órgãos e tecidos, identificar lesões e estabelecer relações entre as alterações encontradas e os processos patológicos envolvidos. Nesse sentido, a necropsia também apresenta importância para a revisão de hipóteses diagnósticas e para o aprimoramento da compreensão da fisiopatologia das enfermidades (Spinelli; Gusso, 2022).

Do ponto de vista anatomopatológico, a interpretação das lesões deve considerar sua distribuição, intensidade e relação com os demais achados. Santos e Alessi (2016) destacam a importância da avaliação sistemática das alterações morfológicas para a compreensão dos processos patológicos. Dessa forma, a observação macroscópica não deve ser entendida apenas como uma descrição dos órgãos, mas como uma etapa de investigação capaz de direcionar a formulação de hipóteses.

Em suínos, a sistematização do exame apresenta importância particular, uma vez que a espécie pode apresentar enfermidades com manifestações em diferentes sistemas orgânicos. Segundo Rech, Silva e Silva (2014), a realização organizada da necropsia permite avaliar as cavidades corporais, retirar os órgãos adequadamente e direcionar a coleta de amostras para exames complementares.

Além disso, Segalés e Domingo (2003) ressaltam a importância da necropsia na investigação das enfermidades de origem suína, especialmente pela possibilidade de associar os achados anatomopatológicos à obtenção de amostras representativas. Assim, embora diferentes autores abordam a necropsia sob perspectivas específicas, observa-se consenso quanto à necessidade de uma avaliação sistemática e integrada.

ISSN: 2358-2243

REVISTA IDEAU
REVISTA DE AGRONOMIA E MEDICINA VETERINÁRIA

2.2 TÉCNICA DE NECROPSIA EM SUÍNOS

A execução da necropsia deve seguir uma sequência organizada, iniciando-se pela obtenção das informações disponíveis sobre o animal e pela avaliação externa da carcaça. Posteriormente, procede-se à abertura das cavidades e à avaliação individual e conjunta dos órgãos. Rech, Silva e Silva (2014) descrevem procedimentos específicos para a realização da necropsia em suídeos, destacando a importância do posicionamento adequado, da abertura das cavidades e da retirada organizada das vísceras.

A técnica empregada influencia diretamente a qualidade das informações obtidas durante o exame. Segalés e Domingo (2003) destacam que a investigação anatomopatológica deve possibilitar a identificação das lesões e a adequada obtenção de materiais para exames posteriores. Nesse contexto, a padronização das etapas reduz a possibilidade de que estruturas ou alterações relevantes deixem de ser avaliadas.

Por outro lado, a avaliação necroscópica não deve ser limitada à aplicação mecânica de uma sequência de cortes. A interpretação deve acompanhar cada etapa do procedimento, considerando a anatomia normal e as alterações observadas. Santos e Alessi (2016) relacionam a avaliação morfológica dos órgãos à compreensão dos processos patológicos, reforçando a necessidade de integrar conhecimento anatômico e patológico durante o exame.

2.3 AVALIAÇÃO MACROSCÓPICA E INTERPRETAÇÃO DAS LESÕES

A avaliação macroscópica permite identificar alterações de coloração, volume, consistência, forma e distribuição das lesões. Entretanto, essas alterações não apresentam necessariamente especificidade etiológica. Segundo Jones, Hunt e King (2000), diferentes processos patológicos podem produzir alterações morfológicas semelhantes, tornando necessária a associação entre os achados macroscópicos e outras informações diagnósticas.

Em suínos, alterações respiratórias podem apresentar diferentes padrões de distribuição e intensidade, e sua avaliação deve considerar a localização e as

características das lesões (Maxie, 2016; Santos; Alessi, 2016). Sob essa perspectiva, a macroscopia representa uma importante etapa de direcionamento do diagnóstico, mas não necessariamente permite determinar isoladamente a causa da alteração. Maxie (2016) destaca a importância da correlação entre os achados morfológicos e os mecanismos patológicos, evidenciando que a interpretação deve ultrapassar a simples descrição da lesão.

2.4 COLETA DE AMOSTRAS E EXAMES HISTOPATOLÓGICOS

A coleta de amostras deve ser realizada de maneira representativa, considerando as alterações observadas durante a necropsia. Santin (2012) destaca a importância da escolha adequada dos fragmentos, da identificação do material e da utilização de fixador em quantidade suficiente para garantir sua preservação. Além da escolha do fragmento, o processamento pré-analítico interfere diretamente na qualidade do exame, reforçando a necessidade de adequada fixação e acondicionamento (Santin, 2012).

Dessa maneira, a histopatologia atua de forma complementar à avaliação macroscópica. Enquanto a necropsia possibilita localizar e caracterizar alterações visíveis, a análise microscópica permite investigar modificações celulares e teciduais que não são identificadas durante o exame macroscópico. O próprio trabalho destaca essa relação entre os dois níveis de avaliação.

2.5 ENFERMIDADES E INTERPRETAÇÃO DOS ACHADOS EM SUÍNOS

As enfermidades dos suínos podem apresentar manifestações que envolvem diferentes sistemas orgânicos, exigindo uma abordagem diagnóstica integrada. Sobestiansky e Barcellos (2012) destacam a importância da avaliação clínica e anatomopatológica na investigação das doenças que acometem a espécie.

Entre as enfermidades de relevância está a circovirose suína, que pode apresentar manifestações sistêmicas e respiratórias. Morés, Barcellos e Zanella (2012) relacionam a enfermidade a diferentes alterações clínicas e

ISSN: 2358-2243

REVISTA IDEAU
REVISTA DE AGRONOMIA E MEDICINA VETERINÁRIA

anatomopatológicas, enquanto Opriessnig e Langohr (2013) destacam a importância da associação entre lesões e métodos complementares para sua investigação. O diagnóstico deve considerar a integração entre sinais clínicos, histopatologia e exames laboratoriais, como PCR e imuno-histoquímica.

Esse aspecto é relevante para a interpretação dos resultados do presente estudo. Embora tenham sido observadas alterações pulmonares e cardíacas compatíveis com comprometimento circulatório, esses achados não são suficientes, isoladamente, para estabelecer a circovirose como diagnóstico definitivo. A ausência de resultados histopatológicos ou laboratoriais limita a confirmação da hipótese.

2.6 INTEGRAÇÃO ENTRE NECROPSIA E EXAMES COMPLEMENTARES

A literatura evidencia que a necropsia e os exames complementares devem ser compreendidos como etapas integradas da investigação anatomopatológica. A avaliação macroscópica direciona a escolha das amostras, enquanto a histopatologia e outros métodos laboratoriais podem ampliar a caracterização das lesões.

Sobestiansky e Barcellos (2012) ressaltam a importância da investigação das enfermidades dos suínos considerando os diferentes aspectos clínicos e patológicos. Nesse sentido, a interpretação dos achados deve integrar histórico, sinais clínicos, alterações macroscópicas e resultados laboratoriais sempre que disponíveis. No presente estudo, foram coletadas amostras pulmonares e cardíacas e acondicionadas em formol a 10%, porém não foram apresentados resultados histopatológicos. Portanto, a interpretação dos achados deve permanecer restrita ao nível macroscópico e às hipóteses que podem ser levantadas a partir deles.

Dessa forma, a principal contribuição da literatura para o presente estudo está na compreensão de que a necropsia não constitui uma etapa diagnóstica isolada. Ela integra um processo que envolve observação sistemática, interpretação crítica, coleta adequada e utilização de exames complementares. Essa integração permite maior segurança na interpretação das lesões e evita

ISSN: 2358-2243

REVISTA IDEAU
REVISTA DE AGRONOMIA E MEDICINA VETERINÁRIA

que hipóteses macroscópicas sejam apresentadas como diagnósticos confirmados.

3 METODOLOGIA

O presente estudo caracteriza-se como descritivo, de abordagem qualitativa, desenvolvido a partir de uma atividade prática de necropsia realizada no Laboratório de Anatomia e Patologia Veterinária da Faculdade IDEAU, em Passo Fundo, Rio Grande do Sul. A atividade teve como finalidade descrever as principais etapas empregadas no exame post mortem de um suíno, a avaliação macroscópica dos órgãos e os procedimentos de coleta e acondicionamento de amostras biológicas destinadas a exames complementares.

A atividade prática foi realizada com uma fêmea suína, filhote, com idade estimada entre um e dois meses, aproximadamente 60 centímetros de comprimento e peso corporal em torno de 15 kg. O animal apresentava alterações cadavéricas e foi utilizado para fins acadêmicos e de estudo. As características gerais do animal utilizado na atividade prática estão apresentadas na Figura 1.

Figura 1 – Leitão em decúbito lateral direito para realização de necropsia e identificação das principais regiões anatômicas de acesso.



Fonte: Elaborado pelos autores.

Inicialmente, foi realizada a avaliação externa da carcaça, considerando as características gerais do animal e a presença de alterações cadavéricas visíveis. Foram observadas características como coloração das mucosas, distribuição de alterações post mortem e condições gerais da carcaça. Os

ISSN: 2358-2243

REVISTA IDEAU
REVISTA DE AGRONOMIA E MEDICINA VETERINÁRIA

achados identificados durante o exame externo foram registrados por meio de observação direta e documentação fotográfica, conforme apresentado na Figura 2.

Figura 2 – (A) Avaliação da cavidade oral do suíno durante o exame externo da carcaça, evidenciando mucosa pálida; (B) avaliação externa da carcaça suína evidenciando alterações cadavéricas, como pseudomelanose, hipóstase de decúbito e áreas hemorrágicas associadas à presença de edema na região torácica.

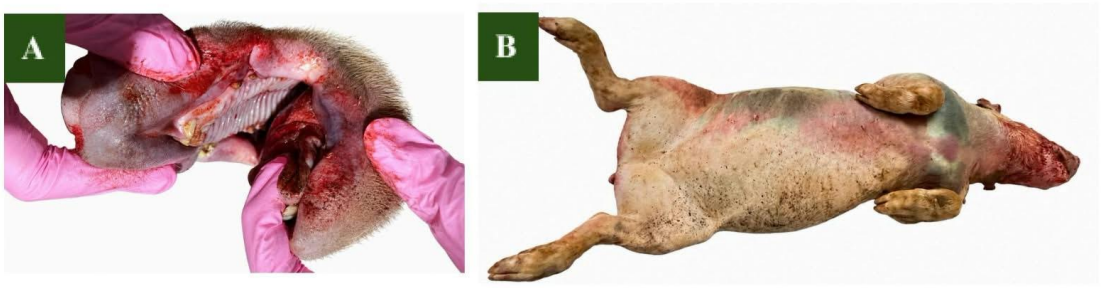

Fonte: Elaborado pelos autores.

Após a avaliação externa, o animal foi posicionado em decúbito dorsal para a realização da necropsia. Procedeu-se à incisão da região cervical até o abdômen, permitindo o acesso às cavidades torácica e abdominal. Após a abertura das cavidades, realizou-se a exposição dos órgãos internos e a avaliação sistemática das estruturas anatômicas. O procedimento de abertura da carcaça durante a necropsia está demonstrado na Figura 3.

Figura 3 – Procedimento de necropsia em suíno realizado em decúbito dorsal, após incisão da região cervical até o abdômen para exposição das cavidades torácica e abdominal.



Fonte: Elaborado pelos autores

ISSN: 2358-2243

REVISTA IDEAU
REVISTA DE AGRONOMIA E MEDICINA VETERINÁRIA

A avaliação macroscópica dos órgãos foi realizada de maneira sistemática, considerando características como coloração, tamanho, volume, consistência, superfície, presença de alterações de forma e distribuição das lesões. Os achados considerados relevantes foram registrados por observação direta e documentação fotográfica, permitindo sua posterior descrição e discussão com base na literatura especializada em anatomia patológica e patologia de suínos.

Após a avaliação macroscópica, foram coletados fragmentos de pulmão e coração destinados à realização de exames complementares. As amostras foram acondicionadas em solução de formol a 10%, visando à preservação do material biológico para eventual processamento histopatológico. Posteriormente, os fragmentos permaneceram armazenados em formol a 10% e foram organizados em cassetes histológicos.

Ressalta-se que, embora as amostras tenham sido coletadas e acondicionadas para investigação histopatológica, não foram realizados o processamento histológico e a avaliação microscópica dos fragmentos. Dessa forma, a análise apresentada neste estudo foi fundamentada nos achados macroscópicos observados durante a necropsia, não sendo possível estabelecer diagnóstico etiológico definitivo apenas com base nesses achados.

Os dados obtidos durante a atividade foram organizados de forma descritiva, considerando as características do animal, as etapas do procedimento necroscópico, as alterações observadas durante o exame externo e a avaliação macroscópica dos órgãos, bem como os procedimentos empregados na coleta e conservação das amostras biológicas. A interpretação dos achados foi realizada em associação com a literatura científica relacionada à necropsia, anatomia patológica e enfermidades de suínos.

4 RESULTADOS E DISCUSSÕES

A avaliação externa da carcaça evidenciou alterações cadavéricas, incluindo hipóstase de decúbito e pseudomelanose, além de palidez das mucosas. Esses achados foram considerados em conjunto com o estado post

ISSN: 2358-2243

REVISTA IDEAU
REVISTA DE AGRONOMIA E MEDICINA VETERINÁRIA

mortem do animal, uma vez que as alterações cadavéricas podem modificar a coloração e a aparência dos tecidos, limitando a interpretação isolada de determinados sinais.

Na avaliação pulmonar, foram observados edema pulmonar, enfisema e acentuação do padrão lobular, conforme apresentado na Figura 4. O edema pulmonar corresponde ao acúmulo de líquido no parênquima pulmonar, enquanto o enfisema caracteriza-se pela presença excessiva de ar nos espaços aéreos. Embora essas alterações possam estar associadas a diferentes processos respiratórios e circulatórios, os achados macroscópicos, isoladamente, não permitem estabelecer sua causa ou origem etiológica.

Figura 4 – Pulmões do suíno apresentando alterações macroscópicas compatíveis com edema pulmonar, enfisema pulmonar e acentuação do padrão lobular.



Fonte: Elaborado pelos autores.

Durante a avaliação cardíaca, observou-se edema de aspecto gelatinoso associado a áreas de hemorragia na região do coração. A avaliação macroscópica demonstrou alterações na superfície e na musculatura cardíaca, conforme apresentado na Figura 5. A presença desses achados pode indicar alterações teciduais e circulatórias, porém sua natureza e significado devem ser interpretados em conjunto com os demais achados da necropsia e, quando disponível, com exames complementares.

ISSN: 2358-2243

REVISTA IDEAU
REVISTA DE AGRONOMIA E MEDICINA VETERINÁRIA

Figura 5 – (A) Vista externa do coração evidenciando edema gelatinoso e áreas hemorrágicas na superfície cardíaca; (B) face lateral do órgão demonstrando aumento do edema e congestão tecidual; (C) corte longitudinal do coração revelando hemorragias internas e alterações na musculatura cardíaca.

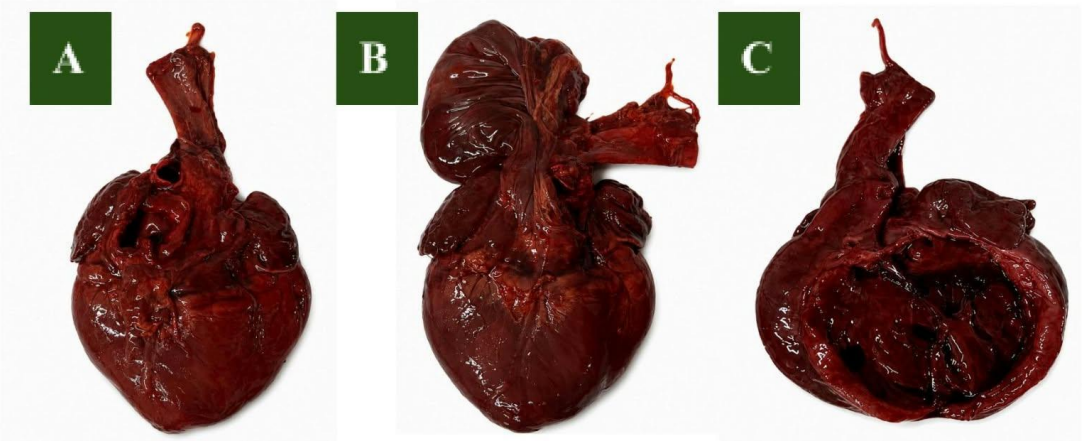

Fonte: Elaborado pelos autores.

O fígado, rins, intestinos e linfonodos não apresentaram alterações macroscópicas significativas durante a avaliação necroscópica. A ausência de alterações visíveis nesses órgãos, entretanto, não exclui a possibilidade de alterações microscópicas ou funcionais, uma vez que determinadas lesões podem não ser identificadas pelo exame macroscópico.

Após a avaliação dos órgãos, foram coletados fragmentos de pulmão e coração, posteriormente fixados em formol a 10%. As amostras permaneceram acondicionadas na solução fixadora durante duas semanas e, posteriormente, foram organizadas em cassetes histológicos. A organização das amostras está apresentada na Figura 6.

Figura 6 – Amostras teciduais de órgãos de suíno separadas e organizadas em cassetes histológicos para processamento laboratorial e posterior análise microscópica.



Fonte: Elaborado pelos autores.

A coleta e o adequado acondicionamento das amostras constituem etapas importantes da investigação anatomopatológica, pois permitem a preservação do material para exames complementares. A obtenção de fragmentos representativos e sua correta identificação são fundamentais para estabelecer a relação entre o material encaminhado e os achados observados durante a necropsia (Santin, 2012). No presente estudo, entretanto, não foram realizados o processamento histológico e a avaliação microscópica das amostras, de modo que os resultados apresentados permanecem restritos à avaliação macroscópica.

Considerando o conjunto de alterações observadas, a circovirose foi considerada uma hipótese diagnóstica diferencial, especialmente diante da presença de alterações pulmonares e cardíacas. Entretanto, essa hipótese não pode ser confirmada com base exclusivamente nos achados macroscópicos. A ausência de resultados histopatológicos e de outros exames complementares, como testes laboratoriais específicos, constitui uma limitação para a determinação da etiologia das alterações observadas. Dessa forma, a circovirose deve ser entendida apenas como uma possibilidade a ser investigada, e não como diagnóstico definitivo.

Os resultados demonstram a importância da correlação entre a técnica necroscópica, a avaliação macroscópica e a coleta adequada de amostras. A abertura sistemática das cavidades, a inspeção dos órgãos e o registro das alterações permitem organizar a investigação anatomopatológica e direcionar a necessidade de exames complementares. No contexto acadêmico, a atividade também possibilitou a integração entre conhecimentos de anatomia, patologia veterinária e procedimentos de coleta e conservação de material biológico.

5 CONCLUSÃO

A atividade prática possibilitou descrever e compreender as principais etapas da necropsia em suíno, desde a avaliação externa e a abertura das cavidades torácica e abdominal até a avaliação macroscópica dos órgãos e a coleta de amostras para exames complementares. Durante o procedimento,

ISSN: 2358-2243

REVISTA IDEAU
REVISTA DE AGRONOMIA E MEDICINA VETERINÁRIA

foram identificadas alterações cadavéricas e alterações macroscópicas, com destaque para os pulmões e o coração, demonstrando a importância da avaliação sistemática e criteriosa durante o exame necroscópico.

A coleta e o acondicionamento dos fragmentos em formol a 10% evidenciaram a importância da correta execução das etapas pré-analíticas para a preservação adequada dos tecidos e para a obtenção de resultados confiáveis em exames complementares. Entretanto, como não foram realizados ou disponibilizados resultados histopatológicos, não foi possível estabelecer um diagnóstico etiológico definitivo, permanecendo as interpretações restritas às hipóteses formuladas a partir dos achados macroscópicos observados.

Dessa forma, conclui-se que a necropsia constitui uma importante ferramenta para o ensino, a investigação anatomopatológica e a compreensão das alterações presentes nos animais, contribuindo para a formação prática em Medicina Veterinária. A adequada execução da técnica, associada ao registro sistemático dos achados, à correta coleta e conservação das amostras e à integração com o histórico clínico e os exames complementares, é fundamental para ampliar a capacidade diagnóstica e favorecer uma interpretação mais precisa dos processos patológicos.

ISSN: 2358-2243

REVISTA IDEAU
REVISTA DE AGRONOMIA E MEDICINA VETERINÁRIA

REFERÊNCIAS

JONES, T. C.; HUNT, R. D.; KING, N. W. **Patologia veterinária**. 6. ed. São Paulo: Manole, 2000. 1415 p.

MAXIE, M. G. (ed.). **Jubb, Kennedy and Palmer's pathology of domestic animals**. 6. ed. St. Louis: Elsevier, 2016. 3 v.

MORÉS, N.; BARCELLOS, D. E. N. de; ZANELLA, J. R. C. Circovirose suína. *In*: SOBESTIANSKY, J.; BARCELLOS, D. E. N. de (ed.). **Doenças dos suínos**. 2. ed. Goiânia: Cânone, 2012. p. 273-287.

OPRIESSNIG, T.; LANGOHR, I. Current state of knowledge on porcine circovirus type 2-associated lesions. **Veterinary Pathology**, v. 50, n. 1, p. 23-38, 2013. DOI: 10.1177/0300985812450726.

RECH, R. R.; SILVA, M. C. da; SILVA, V. S. **Manual de necropsia para suídeos**. Brasília, DF: Embrapa, 2014. 114 p. Disponível em: https://www.embrapa.br/pecuaria-sudeste/busca-de-publicacoes/-/publicacao/1014318/manual-de-necropsia-para-suideos. Acesso em: 20 set. 2026.

SANTIN, A. P. I. **Colheita de material para laboratório de anatomia patológica**: histopatologia. Goiânia: Universidade Federal de Goiás, Escola de Veterinária e Zootecnia, Departamento de Medicina Veterinária, Setor de Patologia Animal, 2012.

SANTOS, R. de L.; ALESSI, A. C. **Patologia veterinária**. 2. ed. Rio de Janeiro: Roca, 2016. 856 p.

SEGALÉS, J.; DOMINGO, M. **La necropsia en el ganado porcino**: diagnóstico anatomopatológico y toma de muestras. Barcelona: Boehringer Ingelheim, 2003.

SOBESTIANSKY, J.; BARCELLOS, D. E. N. de. **Doenças dos suínos**. 2. ed. Goiânia: Cânone Editorial, 2012.

SPINELLI, R. E.; GUSSO, A. B. F. Importância da necropsia na medicina veterinária. **Arquivos Brasileiros de Medicina Veterinária FAG**, v. 5, n. 1, p. 169-188, 2022.